Ueber einen Fall

von

Angiosarkom der Chorioidea.

INAUGURAL-DISSERTATION

WELCHE

ZUR ERLANGUNG DER DOCTORWÜRDE

IN DER

MEDICIN UND CHIRURGIE

MIT ZUSTIMMUNG

DER MEDICINISCHEN FACULTÄT

DER

FRIEDRICH-WILHELMS-UNIVERSITÄT ZU BERLIN

am 26. März 1892

NEBST DEN ANGEFÜGTEN THESEN

ÖFFENTLICH VERTHEIDIGEN WIRD

DER VERFASSER

Max Günther

prakt. Arzt

aus Marzdorf (Westpreussen).

OPPONENTEN:

Hr. Dr. med. W. Veit, prakt. Arzt.
- W. Freih. von Marenholtz, prakt. Arzt.
- Dr. med. Rethers.

BERLIN.

Buchdruckerei von Gustav Schade (Otto Francke).

Linienstrasse 158.

Digitized by the Internet Archive
in 2019 with funding from
Wellcome Library

https://archive.org/details/b30587335

Die Sarkome der Gefässhaut des Auges zeigen im Allgemeinen in ihrem histologischen Bau keine grosse Mannigfaltigkeit der Formen. Dies ersieht man am besten aus der vortrefflichen Monographie von Fuchs[1]). In derselben sind 259 Fälle zusammengestellt, wovon 16 auf die Iris, 22 auf den Ciliarkörper und 221 auf die Chorioidea entfallen.

Der Verfasser erhebt zwar nicht den Anspruch, sämmtliche bis 1882 publicirten Fälle berücksichtigt zu haben, aber doch wenigstens alle diejenigen, die mit hinreichend genaueren Daten versehen waren, um für seine Arbeit mit Nutzen verwerthet zu werden.

Unter diesen Fällen befinden sich 30 weisse und 229 pigmentirte Tumoren, 49 sind aus Rundzellen zusammengesetzt, 77 aus Spindelzellen, 33 aus Rund- und Spindelzellen gemischt. Ferner sind erwähnt ein Myosarkom (des Corpus ciliare), 8 Fibrosarkome, 3 Myxosarkome, 3 Chondrosarkome (letztere drei Kategorien sind von der Chorioidea ausgegangen), schliesslich 1 Endothelsarkom (vom Corpus ciliare). Die alveolären Sarkome, diejenigen mit areolirter Pigmentirung und die cavernösen Tumoren hat er dort hingezählt, wohin sie nach der Form der Zellen gehören. Bei 10 Fällen endlich fehlt leider die genaue Angabe der Textur. Aus dieser Statistik geht also deutlich hervor, dass es sich um in der Regel pigmentirte Tumoren handelt, die entweder aus Spindelzellen oder aus Rundzellen oder aus beiden gemischt zusammengesetzt sind. Alle anderen Fälle betragen im Ganzen nur 16.

---

[1]) Das Sarkom des Uvealtractus, Wien 1882.

Dieser geringen Zahl seltener Tumoren vermag ich durch die Liberalität des Hrn. Geh.-Rath Schweigger einen neuen in seinem histologischen Bau sehr eigenartigen Fall hinzuzufügen, welcher, wie ich glaube, als Angiosarkom bezeichnet werden muss.

Es handelt sich um die 48jährige Näherin Dorothea Böttcher, welche am 19. 7. 1890 in der Königlichen Universitäts-Augenpoliklinik erschien und angab, dass sie seit ungefähr einem Jahre eine bedeutende Verschlechterung des Sehens auf dem linken Auge verspürt habe und seit vier Monaten auf demselben völlig erblindet sei. Weitere anamnestische Angaben sind leider zur Zeit nicht mehr zu erhalten, da die Patientin zwar, wie ich in Erfahrung gebracht habe, lebt und gesund ist, aber sich ausserhalb Berlins befindet.

Die Aufnahme des Status ergab damals Folgendes:

Rechtes Auge: R = E S = 6/9.

Linkes Auge: Die äusseren Theile des Bulbus ohne Veränderung.

S = mangelhafter Lichtschein.

In Mydriasis drei buckelförmige Hervortreibungen dicht hinter der Linse, eine kommt von oben und zwei von unten und seitlich; sie beginnen breitbasig und enden mit abgestumpfter Spitze in der Mitte des Bulbus derartig, dass zwischen ihnen ein schmaler Spalt bleibt, durch welchen hindurch die noch unveränderte Papille sichtbar ist. Die Buckel sind von bläulichgrauem Aussehen, ihre Oberfläche erscheint bei Bewegungen des Auges leicht zu oscilliren und ist von dichotomisch verzweigten Gefässen bedeckt.

Diagnose: Ablatio retinae wahrscheinlich in Folge von Tumor. — Die proponirte Enucleation wird verweigert.

Am 10. 9. 1890 erscheint die Patientin wieder in der Poliklinik. Die Buckel sind vergrössert. Seit 14 Tagen heftige Schmerzen. Die Enucleation des linken Auges wird dringend angerathen.

Am 16. 9. 1890 ist der Bulbus mässig injicirt. Die Cornea ist klar, die Linse anscheinend in normaler

Lage. Die Pupille weit und starr. T ist erhöht. (Glaukoma secundarium.)

Am 18. 9. 1890 wird in Aethernarkose die Enucleatio bulbi lege artis ausgeführt. Die Wunde wird durch Tabaksbeutelnaht der Conjunctiva geschlossen. Verband.

Am 24. 9. 1890 Entlassung. Die Wunde ist gut verklebt. Verband.

Der enucleirte Bulbus wurde Hrn. Dr. Schultze, ehemaligem Assistenten an der Königlichen Universitätsaugenklinik, zur pathologisch-anatomischen Untersuchung übergeben.

Dieselbe wurde nach vorausgegangener Härtung in Erlicki'scher Flüssigkeit, Auswässerung und Einlegen in Alkohol vorgenommen und hatte folgendes Ergebniss:

Makroskopische Untersuchung (cf. Fig. 1): Der von vorn nach hinten dicht neben dem Opticus durchschnittene Bulbus enthält in beiden Hälften in seinem hinteren Abschnitt einen fast in der Mitte getheilten rundlichen Tumor.

Derselbe ist mit breiter Grundfläche fest mit der Sclera verwachsen und reicht bis fast an den Opticus-Durchtritt heran; die Breite beträgt 11 mm, die Höhe 8 mm, die Oberfläche ist glatt flachhöckrig, von grünlich schwarzer Farbe; auf der Schnittfläche ist die Farbe etwas heller, graugrünlich; die schwärzliche Färbung der Oberfläche dringt jedoch an einigen Stellen in die oberen Gewebsschichten des Tumors ein. Die Consistenz ist gleichmässig fest und hart.

Von der weisslichen Sclera ist der Tumor scharf getrennt durch eine feine schwarzbraune Linie, welche seitwärts neben dem Tumor continuirlich in die Chorioidea übergeht. Der Tumor erhebt sich an dem vorderen Ende plötzlich und steil aus dem Niveau der Chorioidea, während er in der Nähe des Opticus allmählich aus demselben emporsteigt. Im Uebrigen zeigt der Opticus anscheinend normale Verhältnisse. Die Retina ist total trichterförmig abgelöst. Die Ablösung reicht auf einer Seite bis dicht an die Linse heran, um sich dann seitwärts an der Ora serrata zu inseriren.

Hornhaut, Sclera, Ciliarkörper, Iris und Linse erscheinen normal, die beiden letzteren der Hornhaut genähert.

Mikroskopische Untersuchung: Zum Zwecke der mikroskopischen Untersuchung wurden die Hälften einzeln in Celloidin eingebettet. Sodann wurden sie sowohl in toto, als auch der Tumor allein in zahlreiche feinere und dickere (0,01—0,05 mm Dicke) Schnitte mit dem Mikrotom zerlegt.

Was zunächst die Frage betrifft, in welcher Schicht der Chorioidea der Tumor sich entwickelt hat, so konnten hierüber die Schnitte durch die peripherstен Theile des Tumors einigen Aufschluss geben. An der Geschwulstgrenze, wo der Tumor nur erst die zwei- bis dreifache Dicke der benachbarten schmalen und normalen Chorioidea erreicht hat, kann man deutlich sehen, dass die äussersten Theile der Geschwulst in der Schicht der grossen Gefässe liegen. Die Choriocapillaris ist hier allerdings als solche nicht deutlich erkennbar, da an diesen Randtheilen alle Gefässe, sogar die Arterien, strotzend mit Blut gefüllt und stark erweitert sind. Soweit also ein Schluss aus dem Bilde, wie es sich an der Grenze einer verhältnissmässig grossen und weit entwickelten Geschwulst darbietet, auf die Entwicklung des Tumors erlaubt ist, soweit erscheint die Annahme berechtigt, dass der Tumor in der Schicht der grossen Gefässe, der sogenannten Haller'schen Gefässschicht, seinen Anfang genommen hat.

Nach aussen liegt zwischen Tumor und Sclera nur noch die überall deutliche Suprachorioidea, nach innen ist derselbe überall von der Glashaut und dem Pigmentepithel der Retina überzogen.

Die Retina selbst liegt nirgends dem Tumor an, sondern ist, wie bereits erwähnt, vollständig trichterförmig abgelöst.

Die auf den ersten Schnitten in das lockere Gewebe der Chorioidea verstreuten Haufen von Geschwulstzellen verdichteten sich nun sehr bald zu einer compacten rundlichen Neubildung, welche auf allen Schnitten das gleiche mikroskopische Bild zeigte.

Fig. 1.

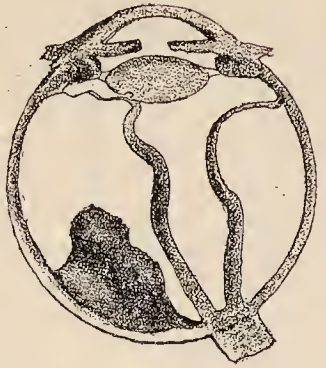

Fig. 2.

Fig. 3.

Fig. 4.

Bei schwacher Vergrösserung (Zeiss A) ist das ganze Gesichtsfeld eingenommen von abwechselnd nebeneinander liegenden unregelmässigen Haufen und länglichen Cylindern, bestehend aus theils mehr rundlichen, theils mehr cylindrischen Zellen, welche nur durch ein äusserst zartes, netzförmiges Zwischengewebe getrennt erscheinen.

Ausserdem fallen eine Anzahl grösserer und kleinerer Blutgefässe in's Auge, welche mit rothen Blutkörperchen prall gefüllt und in den verschiedensten Richtungen getroffen sind; diese Gefässe scheinen stets in dem Zwischengewebe zu liegen. An einigen wenigen Stellen im Centrum des Tumors bildet das letztere etwas weitere unregelmässige Spalträume, die mit einer feinkörnigen Masse und wenigen kleinen Zellkernen ausgefüllt sind.

Ausserdem fällt noch auf, dass an der ganzen Basis und nahe dem oberen Rande des Tumors und zwar besonders um die Gefässe herum, das Gewebe zellreicher ist und die dicht nebeneinander liegendeu Kerne sich grösstentheils dunkler gefärbt haben.

Bei stärkerer Vergrösserung (Zeiss D) erhält man nun Bilder, wie sie auf Fig. 3—5 wieder gegeben sind. Die erwähnten Zellhaufen und Zellencylinder sind zusammengesetzt aus grossen, meist länglichen und häufig geradezu cylindrischen Zellen mit reichlichem homogenen Protoplasma und centralem grossen Kern, der sich mit Hämatoxylin blau violett färbt und meistens ein oder zwei deutlich sichtbare dunkle Kernkörperchen enthält.

An den Stellen, die als Zellhaufen bezeichnet wurden, besteht nun aber ein ausgesprochen klein alveolärer Bau (Fig. 5 rechte Hälfte), indem eine Anzahl der länglichen Zellen umgrenzt ist von zarten mit einander conmunicirenden Bindeetwebssepten. In diesen letzteren sind zahlreiche fast stets langgestreckte spindelförmige Kerne vertheilt, die sich aber im Gegensatz zu den Kernen der Geschwulstzellen tief dunkel gefärbt haben; nur ganz selten liegt ein solcher dunkler Kern, von ganz schmalem Protoplasmasaum umgeben, zwischen den Geschwulstzellen.

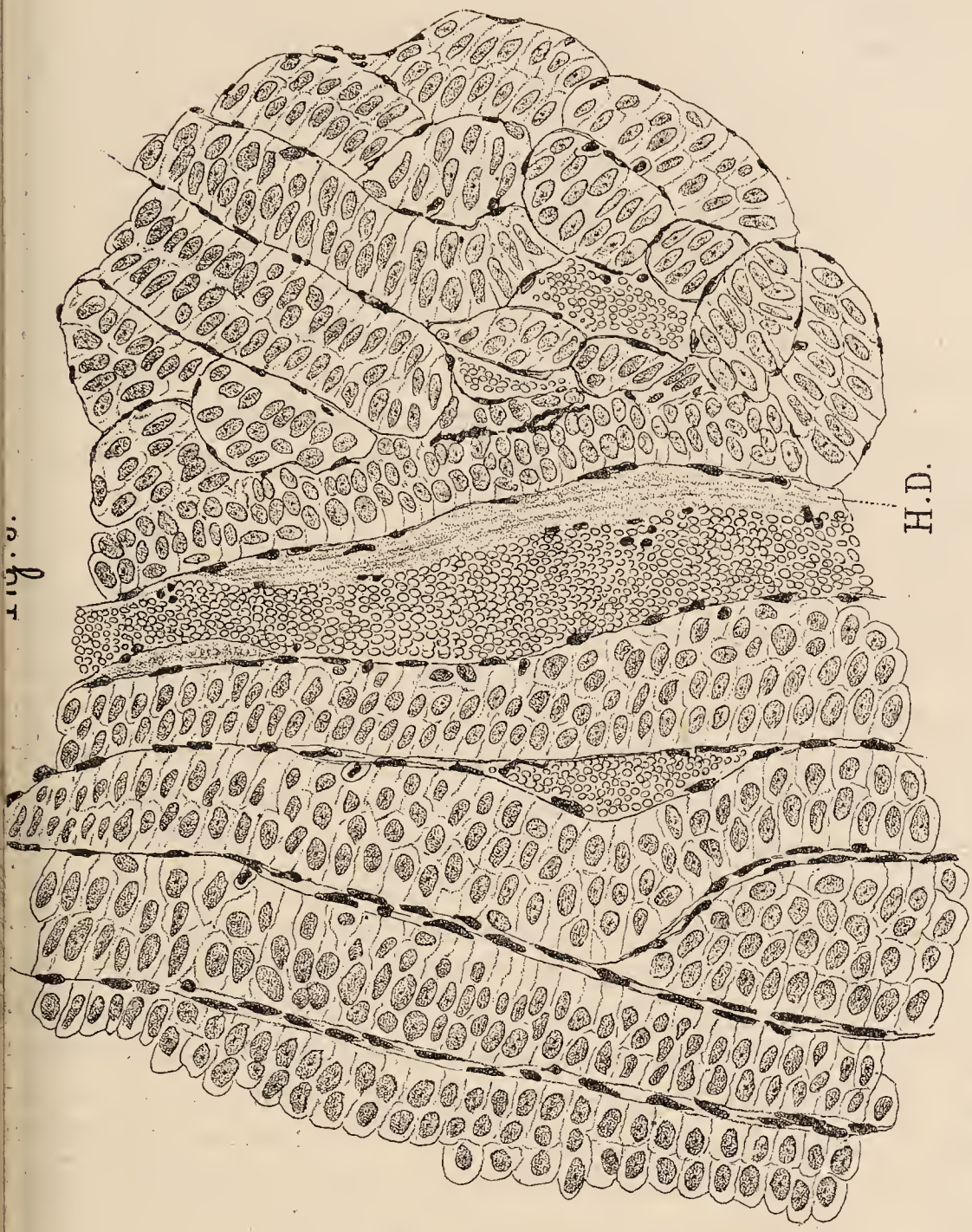

Fig. 2.

Anm.: Die mit H. D. bezeichnete Partie ist ungenau wiedergegeben, da sie vollkommen homogen erscheinen sollte.

Die zarten bindegewebigen Septen erweitern sich zuweilen zu spindelförmigen Räumen, welche fast regelmässig zahlreiche rothe und einzelne weisse Blutkörperchen als Inhalt aufweisen. Stellenweise entsteht dadurch ein Bild wie auf Figur 2, wo runde Bluträume mit spindelförmigen Kernen, offenbar Endothel, ausgekleidet, von radiär gestellten cylindrischen Zellen umgeben sind.

Diese alveolären Theile gehen nun über in solche, welche als Zellcylinder schon bei schwacher Vergrösserung auffielen. Das sind längliche, oft das ganze Gesichtsfeld einnehmende Gebilde, zusammengesetzt aus zwei bis vier Reihen länglicher Geschwulstzellen mit grossen blass gefärbten Kernen, welche senkrecht zu einem oft doppelt contourirten feinen Strang gestellt sind, der zwischen den Zellcylindern und letztere trennend dahinzieht. Der Strang ist besetzt mit zahlreichen spindelförmigen dunklen Kernen, deren Längsaxen seiner Längsrichtung entsprechend verlaufen.

Die ganze Anordnung dieser Stellen macht entschieden den Eindruck, als gehörten stets zwei dieser Zellreihen zu einem zwischen ihnen hinziehenden Septum und zwar hauptsächlich desshalb, weil häufig nur zwei dieser Zellcylinder durch die sonst alveolär gebauten Theile hinziehen. Oefters finden sich aber auch mehrere solcher Zellstränge dicht neben einanderliegend.

Das ganze Bild erinnert beim ersten Anblick sehr an Drüsenschläuche, und die Diagnose „Adenocarcinom“ erscheint bei flüchtiger Betrachtung ganz gerechtfertigt. Bei genauerer Durchmusterung des Präparates stösst man aber vielfach auf Bilder, wie sie Fig. 3 wiedergiebt. Hier sieht man nämlich, dass sich plötzlich der von den schmalen Spindelzellen ausgekleidete und, wie oben erwähnt, meist doppelt contourirte Grenzstrang zwischen den Geschwulstzellencylindern zu einem spindelförmigen Lumen erweitert, welches dicht ausgefüllt ist mit wohl erhaltenen rothen Blutkörperchen; zwischen letzteren sieht man am Rande einige Leukocyten liegen. Der Uebergang ist ein so deutlicher und continuirlicher, dass diese durchaus nicht seltenen Stellen unwiderleglich beweisen, dass alle diese Stränge obliterirte und partiell compri-

mirte Blutgefässe sind, deren nur von Endothel bekleidete Wandungen dicht an einander liegen, bezw. mit einander verwachsen sind.

Ueberzeugend in dieser Hinsicht dürften auch Bilder sein, wie auf Fig. 2, wo von einem quergetroffenen bluthaltigen Gefäss ein zarter Strang sich abzweigt, der mit den umliegenden Septen zwischen den alveolenartig angeordneten Zellhaufen in Verbindung tritt.

Aus diesen Bildern müssen wir die Auffassung gewinnen, dass es sich allerorts um ein feines, weit verzweigtes, meist comprimirtes Capillarnetz handelt, welches in regelmässiger Weise von dicken ununterbrochenen Zellcylindern umwachsen ist.

Schliesslich sind noch diejenigen Theile der Geschwulst zu betrachten, wo bei schwacher Vergrösserung ein grösserer Zellreichthum und dunklere Färbung aufgefallen war, nämlich an der ganzen Basis des Tumors, also direct über der Sclera und Suprachorioidea, sowie in einer Zone, die dicht unterhalb des oberen Randes gelegen ist. Für das Verständniss von Bau und Genese des Tumors lassen sich hier noch einige ganz besonders wichtige Feststellungen machen.

An den bezeichneten Stellen sind ausserordentlich viele stark erweiterte bluthaltige Gefässe getroffen. Um die grösseren und kleineren Gefässe herum sind nun (vgl. Fig. 4) die sonst länglichen cylindrischen Zellen mehr rundlich und polygonal, und ihre Kerne haben nicht immer den sonst blass violetten Farbenton, sondern sie sind zuweilen dunkel gefärbt. Die Grösse der Zellen und Kerne ist sehr verschieden, es liegen helle und dunkle, grössere und kleinere Zellkerne dicht nebeneinander und zwar so, dass die kleinen dunklen Zellkerne am zahlreichsten in unmittelbarer Nähe des Gefässes angetroffen werden, wo sie sich immer mehr den schmalen Endothelzellen der Gefässwand in Form und Färbung nähern. Häufig sieht man auch Zellen mit zwei Kernen, sowie einzelne Kerntheilungsfiguren. Hier haben wir also zweifellos die Wachsthumszone des Tumors vor uns, welche so zu deuten wäre, dass die Endothelzellen der Gefässe sich üppig vermehren, vergrössern und stets zu

den länglichen grossen Geschwulstzellen anwachsen. Diese Genese der Geschwulstzellen aus den vermehrten Endothelien kann auch zuweilen an den übrigen Stellen des Tumors verfolgt werden, denn auch anderwärts findet sich hier und dort sowohl in der Nähe der leeren Capillaren als auch neben den bluthaltigen Gefässröhren eine oder mehrere dunkle und kleinere zwischen den grösseren übrigen Zellen.

Pigmentzellen zum Theil mit Ausläufern versehen, finden sich nur an den Grenzen des Tumors, von wo aus sie nur wenig in denselben eindringen und oben spärlich und zerstreut das Tumorgewebe durchsetzen.

Von den Gefässen scheinen selbst die grösseren und prall mit Blut gefüllten fast ausschliesslich Venen und Capillaren zu sein, denn nur sehr selten besteht die Wandung derselben aus einer deutlichen Media und Adventitia. Vielmehr wird die letztere fast stets nur von einem einfachen Endothelhäutchen gebildet, welches überall ganz denselben Bau und Kernreichthum aufweist, sei es an den prall gefüllten Gefässen, sei es an den zahlreichen kleinsten leeren Capillaren, welche bei oberflächlicher Betrachtung so vielfach den Eindruck einfacher Bindegewebszüge hervorrufen.

Jedoch noch etwas ist an einigen der grösseren Gefässe besonders bemerkenswerth, nämlich eine deutliche partielle homogene Verdickung der innersten Lage, und zwar in der Weise hervortretend, dass zwischen Endothelzellen und Blutsäule eine wechselnd starke, an ungefärbten Schnitten leicht glänzende, an gefärbten matt diffus colorirte, völlig structurlose, breite Schicht eingeschaltet ist. Dieselbe kann sowohl auf Querschnitten, als auch auf Längsschnitten in jedem Schnitte deutlich wahrgenommen werden (S. Fig. 5 H D). Mit Jodjodkaliumlösung nahm sie eine gleichmässig strohgelbe, mit Gentianviolett eine diffus bläuliche Färbung an (Amyloidentartung kommt also nicht in Frage). Starke Salzsäure ruft absolut keine Veränderung derselben hervor, ebensowenig Essigsäure und Kalilauge. Dagegen färbt sich die genannte Substanz stark mit Eosin.

Hieraus scheint mit grösster Wahrscheinlichkeit auf

eine hyaline Degeneration der Gefässwand geschlossen werden zu dürfen; denn nach Israel[2]) ist gerade die grosse Affinität für die säurebeständigen Anilinfarben ein Charakteristicum der hyalinen Substanz. Uebrigens ist diese Art der Degeneration ja auch häufiger in Sarkomen des Auges beobachtet worden. Vgl. z. B. Fuchs a. a. O. Fall IX und XV (siehe auch § 9 und Taf. I Fig. 6, sowie Taf. II Fig. 8).

Die übrigen Bulbustheile sind normal, nur die abgelöste Retina zeigt atrophische Degeneration. Die Opticuspapille ist glaucomatös excavirt, die Iriswurzel mit der Cornea deutlich eine Strecke weit verwachsen.

Mit welchem Namen sollen wir nun die vorliegende Geschwulst bezeichnen?

Wie bereits erwähnt ist bei oberflächlicher Betrachtung die Diagnose „Adenocarcinom“ eine naheliegende. Man könnte an ein metastatisches Carcinom bei primärem Tumor im Darmkanal oder im Ovarium denken.

Hiergegen sind jedoch drei wichtige Punkte ausschlaggebend.

Erstens der häufige Befund von Blutkörperchen in den sich erweiternden Zwischenräumen zwischen den Zellreihen und der deutlich sichtbare Zusammenhang der mit Endothel ausgekleideten Spalträume mit grösseren Gefässen, woraus hervorgeht, dass die Blutgefässe bei der Genese des Tumors eine Hauptrolle spielen. In Bezug auf diese Verhältnisse bemerkt Kolaczek[3]):

„Wenn ein ganzer Abschnitt des Tumors auf degenerirte Blutgefässe zurückzuführen ist, so grenzt die Wahrscheinlichkeit an Gewissheit, dass auch die anderen Partien trotz eines noch so differenten Aussehens denselben Ursprung haben“.

Dies dürfte auch für den vorliegenden Fall Geltung haben.

Zweitens sprechen gegen Adenocarcinom die Bilder wie Fig. 4. Hier sehen wir mit grosser Deutlichkeit,

---

[2]) Cursus der Patholog. Histologie, Berlin. Hirschwald 1. Aufl. 1890.

[3]) Ueber das Angiosarkom, deutsche Ztschr. für Chirurgie, Bd. IX, S. 16.

dass um die centralen Gefässe herum alle Uebergangsformen von Gefässendothelien bis zu den ausgebildeten Geschwulstzellen liegen. Es ist hier demnach die Entwickelung der letzteren aus den Gefässendothelien unzweifelhaft. Der Gedanke an in's Gewebe ausgetretene weisse Blutkörperchen und Umbildung derselben muss ausgeschlossen werden, denn nirgends bietet eine Zelle das charakteristische Bild der Leukocyten.

Drittens spricht gegen ein Adenocarcinom der ganze Verlauf des Falles. Die 16 bisher in der Litteratur beschriebenen Fälle von metastatischem Carcinom der Chorioidea haben zuletzt von Uhthoff[4]) eine zusammenfassende Darstellung erfahren. Dabei handelte es sich 14 mal um primäres Mammacarcinom, einmal um Lungencarcinom und einmal um Carcinom des Magens und der Leber. Von 13 Fällen war sechsmal die Affection doppelseitig, siebenmal war nur ein Auge befallen. Die Form und Ausbreitung der Tumoren war in der Regel flachkuchen- oder schaalenförmig. Die Tumoren traten zumeist auf unter dem Bilde einer diffusen carcinomatösen Infiltration und bildeten relativ selten prominente Geschwülste. Das Wachthum war ein schnelles und neben den carcinomatösen Augenmetastasen waren in der Regel schon bei den Patienten metastatische Affectionen anderer Organe nachzuweisen.

Dies Alles trifft in unserem Falle nicht zu. Vielmehr handelt es sich um eine jetzt völlig gesunde Patientin, bei der weder zur Zeit der Enucleation des Auges noch jetzt, $1\frac{1}{2}$ Jahre nach der Entfernung desselben, Zeichen von Carcinomen in anderen Organen nachweisbar sind. Auch die prominente Form unseres Tumors würde ja nach den Feststellungen von Uhthoff gegen Carcinom sprechen.

Werfen wir nun einen Blick auf die Entstehung des Tumors:

Nach Fuchs (a. a. O. S. 170fg.) scheinen alle Sarkome

---

[4]) Zur Lehre von d. metast. Carcinom. d. Chorioides. Internat. Beitr. zur wissenschaftl. Medicin zum 70. Geburtstage von Rudolf Virchow, Bd. II. Berlin 1891.

durch eine Hyperplasie in der sogen. Sattler'schen Schicht des Chorioidalstromas zu beginnen.

Sattler[5]) wies bekanntlich nach, dass unmittelbar an die Choriocapillaris eine fast oder völlig pigmentfreie schmale Zone stösst, welche gegen dieselbe durch eine continuirliche Endothelmembran abgegrenzt wird und innerhalb eines feinen elastischen Fasernetzes die kleinsten Arterien, sowie kleinere und mittlere Venen enthält. Die genannte Endothelmembran geht direct in die sogenannten perivasculären Scheiden der Venen des Chorioidalstromas über. Diese Scheiden bestehen aus einem zweiten Endothelrohr, welches mit dem ursprünglichen Endothelrohr des Gefässes einen perivasculären Lymphraum um das Gefäss herum begrenzt. An einer Vene der erwähnten Sattler'schen Schicht also gelang es Fuchs[6]) die erste Entwickelung eines Rundzellensarkoms zu beobachten. Er beschreibt diesen Vorgang wie folgt:

„Die ersten Sarkomzellen erscheinen an den Gefässen in und neben deren Adventitia".

„Von zelligen Elementen findet man im Gefässe die Kerne des Endothels und längliche schmale Kerne, die der Adventitia angehören. In dem angrenzenden Aderhautstroma treffen wir die verzweigten pigmentirten Zellen, die blassen Kerne des Endothelhäutchens, endlich hier und da Wanderzellen. Die Entwickelung des Sarkoms wird durch Veränderungen eingeleitet, an welchen alle die eben erwähnten Zellen mehr oder weniger Theil nehmen, mit Ausnahme der Endothelzellen der Gefässintima". „Wenn nämlich die Intervascularräume der Haller'schen Schicht sowohl als auch der Choriocapillaris schon lange mit Sarkomzellen vollgepfropft sind, sieht man noch immer die unveränderten höchstens durch Druck verengten Gefässe" (cf. a. a. O. Taf. V Fig. 32).

Was hier von den Rundzellensarkomen gesagt ist, gilt in gleicher Weise für die Spindelzellensarkome, nur

---

[5]) Ueber den feineren Bau der Chorioidea des Menschen etc. v. Graefe's Arch. XXII, 2. Diese Darstellung ist auch übernommen von Schwalbe in seinem Lehrb. der Anatomie der Sinnesorgane.

[6]) A. a. O. S. 170fg. Taf. IV. Fig. 24.

dass hier aus den genannten Mutterzellen nicht runde, sondern Spindelzellen werden. (cf. a. a. O. Taf. III, Fig. 13).

Betrachten wir nun im Hinblick auf seine Entwickelung unseren Fall näher, so erscheinen mir, wie gesagt, Stellen, wie die in Fig. 4 wiedergegebenen, für die Entstehung des Tumors beweisend, da hier alle Übergangsformen von den schmalen Endothelzellen der Gefässwandungen bis zu den ausgebildeten typischen Geschwulstzellen gefunden werden. Eine Zwischensubstanz ist nicht zu sehen. Die Zellen liegen dicht neben einander und nehmen durch gegenseitige Compression die verschiedensten Formen an. Die Neubildung der Zellen ist an diesen Stellen, also an der Basis und nahe dem oberen Tumorrande eine sehr starke. Der Tumor erfährt demnach von unten und oben her einen steten Druck durch die nachwachsenden Zellen, der noch vermehrt wird durch die völlig abgeschlossene Bulbuskapsel und in den glaucomatösen Erscheinungen seinen Ausdruck findet. Die in ihrer Structur jedenfalls festeren Gefässwände fungiren dabei als Stützgewebe. Hierin dürfte also wohl eine Erklärung für die auffällige und vorwiegende Cylinderform der Geschwulstzellen zu suchen sein.

Als Ausgangspunkt der Wucherung kann es sich dabei, meiner Ansicht nach, nur um das Endothel jener perivasculären Räume der Chorioidalvenen handeln. Die Hyperplasie der Adventitialzellen bezw. der Pigmentzellen spielt bei der ganzen Neubildung jedenfalls nur eine sehr untergeordnete Rolle. Ich erinnere hier an die spärlichen Pigmentzellen, mit denen ein Theil des Tumors durchsetzt ist. Folglich kann man die Geschwulst Endotheliom nennen oder Endothelsarkom oder Angiosarkom oder Angiosarkoma endotheliodes.

Was diese Namen betrifft, so werden darunter zur Zeit noch ganz verschiedene Dinge verstanden. Ich beziehe mich hier auf die Angaben derjenigen Lehrbücher, welche am meisten gebraucht und jedenfalls am häufigsten und zuerst zu Rathe gezogen werden, wenn es sich für den Praktiker darum handelt, die Benennung einer Geschwulst, wie die vorliegende, festzustellen und die-

selbe in das onkologische System einzureihen. Leider ist es kaum möglich, aus den verschiedenartigen Schilderungen sich ein klares Bild dieses Theiles der Geschwulstlehre zu verschaffen. Ich begnüge mich desshalb damit, in Kürze die Angaben der bekanntesten Autoren einfach nebeneinander zu stellen.

Billroth[7]) nennt ein Endotheliom überhaupt nicht, dagegen beschreibt er unter dem Namen „villöses Sarkom" eine Geschwulst, die sich im Wesentlichen mit dem Endotheliom Rindfleisch's[8]), Birch-Hirschfeld's[9]), allenfalls auch Ziegler's[10]), deckt.

Man findet in ihnen concentrisch geschichtete Kugeln, die wieder ihrerseits zu grösseren knolligen Körpern vereinigt sind.

Rindfleisch trennt diese Geschwülste von den Sarkomen, den Geschwülsten mit unvollkommener Gewebsreifung, und rechnet sie wie Osteome, Fibrome u. s. w. zu den Geschwülsten mit vollkommener Gewebsreifung.

Daneben kennt Birch-Hirschfeld freilich noch eine zweite Art des Endothelioms, die an den serösen Häuten, der Lunge, der äusseren Haut beobachtet wurde und einen entzündlichen Charakter tragen soll, indem sie mit fibrinöser Exsudation oder adhäsiver Entzündung einhergeht, wesswegen von Schottelius der Name Lymphangitis carcinomatodes dafür vorgeschlagen wurde.

Ferner herrscht dann insofern eine Übereinstimmung, als von fast allen genannten Autoren die als „Endotheliome" bezeichneten Neubildungen auf eine Wucherung der Endothelien der Lymphbahnen zurückgeführt werden.

Wie aus den erwähnten Schilderungen hervorgeht, werden also mit Endothelioma in der Regel Geschwülste bezeichnet, welche in ihrem Bau mit dem vorliegenden Falle nicht übereinstimmen.

---

[7]) Billroth und v. Winiwarter, Allgem. chir. Pathologie und Therapie. 13. Aufl.

[8]) Rindfleisch, Lehrb. d. patholog. Gewebelehre. 6. Aufl.

[9]) Birch-Hirschfeld, Lehrb. der allgem. patholog. Anatomie. Auflage.

[10]) Vgl. Ziegler, Lehrb. d. allgem. pathol. Anatomie. 5. Aufl.

Wenden wir uns nun zu der als Angiosarkom bezeichneten Geschwulstform, so nennt Rindfleisch ein solches überhaupt nicht. Die anderen Autoren dagegen beschreiben ein solches, wenn auch in verschiedener Art und Weise.

Ziegler sagt: Man hat den Eindruck, als ob präexistirende oder neugebildete Gefässe sich mit einem Mantel von Zellen umgeben hätten, der schliesslich so mächtig ward, dass die Gefässmaschen sich mit Zellen füllten. Man bezeichnet diese Geschwülste auch wohl als „plexiforme Angiosarkome". Darnach würden also die Gefässe nicht comprimirt, sondern mit wuchernden Zellmassen ausgefüllt sein.

Birch-Hirschfeld definirt die Angiosarkome als Geschwülste, welche als Angiom mit sarkomatöser Wucherung der Gefässwand aufzufassen sind. Er sagt, die Zellen hätten oft, entsprechend den sogen. Perithelzellen, d. h. den Endothelien der perivasculären Lymphscheiden, einen epithelartigen Charakter. Hiervon ist nach ihm, ebenso wie nach Billroth, wohl zu unterscheiden das teleangiectatische Sarkom.

Nach Billroth's Schilderung (S. 638) muss man ebenfalls, wie nach derjenigen Ziegler's, annehmen, dass die Angiosarkome Geschwülste sind, welche durch eine Wucherung der Endothelzellen der Gefässintima entstehen. Er spricht von schlauchförmigen, netzartig anastomosirenden, mit kleinen runden oder unregelmässigen Zellen gefüllten Gebilden, die in einem dicht fibrillären Bindegewebe eingelagert und durch Wucherung der Blutgefässendothelien entstanden sind. Er erwähnt ferner von ihnen, dass die Verwechselung solcher Bildungen mit Durchschnitten von Drüsen zumal bei schwächeren Vergrösserungen (vgl. z. B. seine Fig. 144 b) sehr verzeihlich ist, meint jedoch, die Kerne der von den Endothelien abstammenden Zellen blieben immer längs gestellt, und dadurch unterschieden sich die falschen Tubuli von wahren epithelialen Drüsenschläuchen. Er sagt dann, man habe diese Geschwülste Angiosarkome genannt, einmal wegen der hervorragenden Theilnahme der Gefässe an ihrer Entstehung und zweitens wegen des

bestimmenden Einflusses, welchen die Anordnuug der Gefässe auf ihre Structur ausübt.

Um auf die Genese des Namens „Angiosarkom“ einzugehen, so bezeichnete bereits Waldeyer mit dem Namen „Angiosarkom“ als Erster solche Geschwülste, die von der Adventitia der Blutgefässe ausgingen und in ihrer Ausbreitung sich dem Verlauf dieser Gefässe anschlossen. Später wurde dieser Name besonders durch die Arbeiten von Kolaczek[11]) weiter ausgedehnt und für alle Geschwülste gebraucht, deren Matrix die Wandungen der Blut- und Lymphgefässe sind.

In neuerer Zeit will Franke[12]) den Namen „Angiosarkom“ für Geschwülste vom Grundcharakter des Angioms vorbehalten, die ausserdem noch sarkomatösen Bau aufweisen. Er verlangt also eine „bemerkenswerthe Neubildung von Gefässen“, da sonst der Name „Angiosarkom“, welcher aus Angioma und Sarkoma zusammengesetzt zu denken sei, unpassend wäre. Eine solche wird ja auch wohl meistens vorhanden sein, aber sie braucht es nicht nothwendig, nämlich dann nicht, wenn die Gefässe schon grösstentheils obliterirt sind.

Übrigens erscheint dieser Gegengrund über die Anwendung des Namens hinfällig, wenn man ihn sich aus Angion [τὸ ἀγγεῖον] und Sarkom zusammengesetzt denkt, was ich sprachlich für richtiger halte, trotz „des medicinischen Sprachgebrauchs“ den Franke für seine Auffassung in's Feld führt[13]).

Kolaczek, welcher dem Namen, wie oben erwähnt, wieder weitere Verbreitung verschafft hat, sagt[14]): „Mikroskopisch zeigen die Angiosarkome einen reticulirten, acinösen, seltener alveolären und nur vereinzelt den Bau eines gewöhnlichen Sarkoms“.

Und weiter: (S. 209) „So veränderte Gefässe täuschen sehr leicht Drüsenschläuche vor und kann nach meinem

---

[11]) Zeitschrift für Deutsche Chirurgie. Bd. IX u. XIII.

[12]) S. Virchow's Archiv. 121 S. 477 fg. und Deutsch. med. Wochenschr. No. 50. S. 1368. 1891.

[13]) Vgl. auch F. Lücken, Deutsch. med. Wochenschr. 1891. No. 40 und Franke ebendaselbst No. 50. S. 1368.

[14]) Deutsch. Zeitschr. f. Chirurg. IX. S. 208.

Dafürhalten vor einer solchen Täuschung nicht genug gewarnt werden".

„So manches Angiosarkom in oder an einem drüsigen Organ zufällig gelegen, mag auf Grund solcher Bilder bei etwas oberflächlicher Betrachtung als Drüsenkrebs aufgefasst worden sein. Enthalten diese Schläuche wie so selten, noch intacte Blutkörperchen, dann ist ein Irrthum nicht leicht möglich". „Querschnitte mehr oder weniger dicht gestellter Schläuche verschaffen dem Tumor ein acinöses Aussehen".

Eine solche pseudoacinöse Form des Angiosarkoms haben wir entschieden im vorliegenden Falle vor uns, denn die Bemerkung in Billroth und Winiwarter, dass die Kerne der gewucherten Endothelien längs gestellt blieben und dadurch ein Unterschied von den ähnlichen Bildungen epithelialer Herkunft begründet würde, scheint mir nicht bewiesen zu sein. Gerade die senkrechte Stellung der Geschwulstzellen zu den längs getroffenen Gefässen bezw. ihre radiäre Stellung zu den quergetroffenen Lumina bedingt ja das drüsenähnliche Aussehen. Wäre dies nicht der Fall, so würde man von vornherein garnicht an ein drüsenähnliches Gebilde denken.

Eine Abweichung freilich von den sonst als Angiosarkom beschriebenen Bildern liegt darin, dass in unserem Falle das Zwischengewebe, welches sonst ziemlich reichlich vorhanden zu sein scheint, fast gänzlich fehlt. Dieser Umstand hat aber entschieden seinen Grund in der Localität der Entwicklung des Tumors. Das äusserst zarte und bindegewebsarme Gewebe der Chorioidea kann selbstverständlich kein derbes Stützgewebe liefern, sondern hier müssen die wuchernden Zellstränge und Cylinder sich unmittelbar berühren, nur getrennt von den zarten Gefässnetzen.

Wir wollen demnach daran festhalten, dass es sich hier um ein Angiosarkom handelt, worunter also Geschwülste zu verstehen sind, auf deren Bau die Anordnung der Gefässe einen bestimmenden Einfluss ausübt, und deren Zellen hervorgegangen sind aus einer Wucherung der Gefässwandzellen. Dies letztere würde

allein kein Charakteristikum der Geschwülste sein, da, wie Fuchs es bei seinen erwähnten Untersuchungen wahrscheinlich gemacht hat, bei der Entstehung aller Chorioidealsarkome wenigstens die Wucherung der Gefässwandzellen die Hauptrolle zu spielen scheint. Franke (a. a. O.) hat demnach wohl nicht so ganz Unrecht, wenn er meint, von diesem Gesichtspunkt aus müsse man eventuell alle Sarkome als Angiosarkome bezeichnen. Mit der Benennung Angiosarkom soll ferner kein Urtheil darüber abgegeben werden, ob im einzelnen Fall die Wucherung der Endothelien, der Adventitialzellen oder der Perithelien den Hauptantheil an der Geschwulst trägt. Dies wird sich überdies im Einzelnen häufig genug kaum entscheiden lassen, da ja, wie ebenfalls aus den Fuchs'schen Ausführungen hervorgeht, die Form und Anordnung der Tochterzellen nicht immer durch die Form und Anordnung der Mutterzellen bedingt zu sein scheint und hierbei vielmehr andere noch nicht näher gekannte Einflüsse eine Rolle spielen.

Den typischen Fall eines solchen Angiosarkoms beschreibt uns Lücken (a. a. O.). Der Tumor war an der Uebergangsstelle zwischen der Wangen- in die Nasenhaut gelegen. Er erwiess sich makroskopisch als ein vollkommen verschlungenes Gewirr von Fäden, welches die Dicke eines Zwirnfadens bis zu der eines dünnen Bindfadens zeigte. Mit der Pincette liessen sich an einzelnen Stellen vollständig isolirbare lange Fäden aus dem Gewirr hervorziehen. Mikroskopisch erwiesen sie sich als ein dicker Mantel von Spindelzellen mit einem äusserst feinen centralen Lumen, in welchem hier und da noch rothe Blutkörperchen vorhanden waren.

Sehen wir uns nun in der Litteratur nach Beschreibungen analoger Tumoren der Chorioidea um, so ist die Ausbeute recht gering.

Ein dem unsrigen sehr ähnlicher Tumor der Chorioidea ist von Knapp[15]) als weisses vasculäres teleangiectatisches Sarkom beschrieben. Die Figuren 62 und 66 sind den unsrigen sehr ähnlich. Der Gefässreichthum

[15]) Die intraoculären Geschwülste. Karlsruhe 1868, S. 134.

scheint noch grösser gewesen zu sein. Knapp sagt darüber S. 143:

„Einen hervorragenden Antheil am Bau der ganzen Geschwulst bildeten in allen ihren Theilen die Blutgefässe. Sie bestanden aus dünnwandigen Röhren, welche in ungemein reicher, immer feiner werdender Verzweigung ein zierliches Netzwerk darstellten, von dessen Bögen die scharf gezeichneten Sarkomzellen umstrickt wurden. Nur an den grössten derselben war es möglich, die verschiedenen Häute der physiologischen Gefässe, also Intima mit Endothel, Media, Adventitia wieder zu erkennen."

„Von diesen grösseren Gefässen zweigten sich kleinere ab, an welchen nebst einer inneren, scharfen, meist doppellinigen Contour noch ein äusserer Fibrillenzug bemerklich wurde. Dieselben gingen dann in ein feineres Netz über, dessen Röhren meistens blutleer und zusammengedrückt waren. In der Wand derselben sah man zahlreiche Kerne (Capillarkerne) eingestreut, so dass man an vielen Stellen geneigt gewesen wäre, diese kleinsten Gefässe für Bindegewebszüge mit alveolärer Anordnung zu halten, hätte man ihren Uebergang in offene, mit Blutkörperchen gefüllte Gefässe ausser Acht gelassen. An die Gefässe lagerten sich die Zellen in regelmässiger Weise derart, dass ein grösseres Gefäss einen regelmässigen und dicken Zellmantel besass. Gelang es Schnitte zu erhalten, in welchen mehrere Gefässe der Länge nach getroffen waren — und dieses war ein sehr häufiges Vorkommniss — so nahm die Bildung ein schlauchartiges Aussehen an."

Er sagt dann später über die Gefässanordnung des Tumors: „Die von einem vielschichtigen Zellenlager umgebenen arteriellen Gefässe theilen sich in grössere, gleichaussehende Zweige, welche zwar immer feiner werden, aber auch auf ihrem ganzen Verlauf eine grosse Menge Haargefässe unmittelbar aus ihren Stämmen abgeben. Die Capillaren anastomosiren in dem das Arterienrohr umhüllenden Zellencylinder und sammeln sich in den interlobulären Räumen zu Venenstämmchen, welche zu immer dicker werdenden Venen zusammenfliessen und, gleich den Arterien, von geschichteten

Zellenlagen cylinderartig umgeben sind. Die ganze Geschwulst ist also aufgebaut aus arteriellen und venösen Zellencylindern mit einem intercellularen Capillarnetz."

Die Bildung der Sarkomzellen leitet Knapp allerdings, den damaligen Anschauungen entsprechend, noch von ausgewanderten Lymphzellen ab, welche, wenn sie überhaupt mitwirken, jedenfalls nur eine sehr untergeordnete Rolle dabei spielen (cf. auch Fuchs a. a. O. S. 171 fg.).

Von anderen Fällen vermag ich kaum noch einen zu finden, dessen bildliche Wiedergabe einigermaassen mit den beigefügten Abbildungen übereinstimmt. Die Beschreibungen allein vermögen nicht immer eine ganz klare Anschauung von den mikroskopischen Bildern der beschriebenen Geschwülste hervorzurufen.

Ich erwähne noch zwei Fälle aus Hirschberg[16]). Ueber Fall 9 wird gesagt: „In der Neubildung werden ausserordentlich zahlreiche dünnwandige, zum Theil recht breite Blutgefässe angetroffen, um welche die hier etwas grösseren, fast ohne sichtbare Zwischensubstanz gegeneinander gedrängten und gegenseitig sich abplattenden protoplasmareicheren Zellen in Nestern, Zügen, Schläuchen, fast drüsen- oder carcinomähnlich angeordnet sind. Man sieht an einzelnen Stellen Bilder wie die Querschnitte von Leberacinis etc."

An anderen Stellen freilich ähnelt wieder der Tumor einem Fibrosarkom.

Ueber Fall 11 heisst es: „Abgesehen von dem Pigment (welches in Form von Netzen das pigmentlose Gewebe durchzieht), fällt auch noch ein System von Lücken auf, welche das Geschwulstgewebe im Centrum durchsetzen, von den kleinsten spaltförmigen bis zu grösseren von 1—2 mm Breite und ganz unregelmässiger Ausbuchtung. Es sind dies, wie man an der theilweise erhaltenen Füllung sieht, hauptsächlich Blutgefässräume und zwar theilweise mit ganz dünner Wandung, theilweise ohne jede Spur von solchen."

„Das Geschwulstgewebe selber besteht hier aus

---

[16]) Zur Prognose des Aderhautsarkoms. Separatabdruck.

Rundzellen (15 μ mit Kern von 10 μ und weniger) in zartem aber deutlich netzförmigem Stroma. Nahe den Lücken treten vielfach in Bündeln spindelförmige Zellen auf, deren Längsachse senkrecht zur Lückenwand steht. Streckenweise überwiegen die bündelförmig angeordneten Spindelzellen. Sie durchsetzen auch wie Septa, die von den Blutgefässen radienförmig ausgehen, das Rundzellengewebe."

Ob ein von Michel[17]) beschriebener, vom Ciliarkörper ausgehender Tumor hierher gehört, lasse ich dahin gestellt. Die Beschreibung lautet:

„Ein zierliches Maschenwerk zeigt mannigfaltige Formen und die einzelne Masche verschiedene Grösse u. s. w. In den Maschenräumen finden sich Zellplatten mit 3—4 bis 7—8 Kernen" — also Riesenzellen — „ovaler Form, zuweilen dicht übereinander gehäuft. An anderen Stellen sind kleine Platten mit 1—2 Kernen oder schöne cylindrische Zellen anzutreffen, welche vollkommen den normalen der Pars ciliaris gleichen. Die Begrenzungen der Maschen laufen längere Strecken parallel, bis sie wieder mit einander sich vereinigen. Die Maschen bestehen aus ganz schmalen Bindegewebsbälkchen, die zu einer mehr homogenen steifen Masse erhärtet scheinen" — also vermuthlich hyaline Entartung — „und in welchen hier und da Gefässe mit einer Endothelscheide versehen, sich finden."

Da die Gefässe des Ciliarfortsatzes und das Bindegewebe nicht die geringste Veränderung zeigen, so schliesst Michel, dass die Neubildung wenigstens theilweise von den cylindrischen Zellen der Pars ciliaris ausgeht. Wo sich diese cylindrischen Zellen finden, sind sie auch palissadenförmig zu beiden Seiten von Bindegewebsbalken angeordnet. Innerhalb der Maschen selbst wird dann gewöhnlich eine schmale Lücke sichtbar, welche längs gestellt erscheint, so dass bei letzterer Anordnung das Bild einer schlauchförmigen Drüse entsteht. Die Zellen der Pars ciliaris werden von Kölliker

---

[17]) „Ueber Geschwülste des Uvealtractus", v. Graefe's Arch. Bd. 24 1. S. 144 und Taf. II Fig. 4.

und Schultze u. s. w. für modificirte Stützfasern der Retina erklärt. Nach Michel's Auffassung würde es sich also um einen wenigstens theilweise von der Retina ausgehenden Tumor handeln.

Er spricht ferner die Vermuthung aus, dass in diesem Fall eine Mischform von Endothel- und Epithelkrebs vorliegt. Ich für mein Theil möchte glauben, dass es sich hier vielleicht auch um eine angiosarkomatöse Bildung handeln könnte, welche ein Neugebilde epithelialer Natur vortäuscht.

Schliesslich will ich noch den als Endothelsarkom beschriebenen Fall von Schleich mittheilen, welchen Fuchs a. a. O. 139 und Taf. III Fig. 24 wiedergiebt.

Derselbe betrifft ebenfalls den Ciliarkörper, und es heisst darüber:

„Die an sich solide Geschwulstmasse ist ziemlich reichlich mit blutführenden Gefässen versehen. Der Raum zwischen den Blutgefässen wird in der Hauptsache von einem fast ausschliesslich aus Zellen bestehenden Gewebe ausgefüllt. Innerhalb der Zellenmasse kommen in ziemlich regelmässigen Abständen von den Blutgefässen eigenthümliche Lücken vor, welche mit einer homogenen Substanz ausgefüllt sind (Lymphlücken).

Die Blutgefässe des Tumors sind sehr zartwandig, ihre Wandungen auffallend arm an Kernen. Ihr Durchmesser beträgt mindestens 0,03 mm; derjenige der Lymphlücken übersteigt vielfach 0,1 mm. Die Breite der Zellenbalken zwischen jenem doppelten Systeme von Hohlräumen schwankt ungefähr zwischen 0,04 und 0,1 mm.

Was die Zellen des Tumors betrifft, so müssen darin zwei oder gar drei differente Arten unterschieden werden. Die Mehrzahl der Zellen ist pigmentlos, äusserst zart, vieleckig mit einfachen grossen Kernen. Die Zellen besitzen die grösste Aehnlichkeit mit Zellen der Descemet'schen Mebran. Um die Blutgefässe herum sind diese Zellen regelmässig epithelartig angeordnet. In der Umgebung der Lymphräume scheinen sie eine Art Verquellung zu erleiden. Ferner finden sich noch grosse runde und kleinere geschwänzte Pigmentzellen.

Die als „Lymphthromben“ bezeichneten Stellen sind

das Product eines regressiven Processes, indem sie durch hyaline Degeneration der von den Blutgefässen je am weitesten abliegenden Geschwulstzellen entstanden sind. Die Mittel- und Uebergangsformen liegen in Gestalt hyaliner Gebilde um die Lymphlücken herum und säumen diese ein. Aber nur die pigmentfreien Zellen erleiden die Metamorphose, die pigmentführenden dagegen bleiben davon verschont und werden unverändert inmitten der Lymphthromben angetroffen.

Die Blutgefässe des Tumors stehen in directem Zusammenhange mit denen des Ciliarkörpers. Bindegewebige faserige Bestandtheile fehlen im Tumor fast gänzlich. Als Ausgangspunkt der Neubildung wird die vorderste Partie des Ciliarkörpers in der Nähe des Iriswinkels angenommen; durch die Vermehrung der dort vorhandenen Endothelzellen wurde die Masse der farblosen Zellen gebildet."

Aus den vier letztgenannten Fällen scheint mir eins besonders hervorzugehen, nämlich, dass es sich niemals um eine einheitliche Structur der betreffenden Geschwülste handelt, sondern dass sich neben Bildern, welche durch ihren drüsenförmigen Bau einem Angiosarkom zu entsprechen scheinen, in derselben Geschwulst eine Gewebsanordnung findet, welche typisch ist für gewisse bekannte Sarkomarten, z. B. Fibrosarkom, Spindelzellensarkom, Riesenzellensarkom etc.

Darnach will mir die Richtigkeit einer Bemerkung von Rindfleisch[18]) besonders einleuchten, nämlich dass man eine grosse Reihe von Sarkomarten und Unterarten aufstellen könnte, wenn man alle Modificationen berücksichtigen wollte. Ihm ist es so vorgekommen, als ob beinahe jede Geschwulst verschiedenartige Nüancirungen der Structur aufzuweisen habe, und er behauptet demzufolge, dass genau dieselbe Geschwulst nur genau an demselben Körpertheil wiedergefunden werden kann.

Ich möchte nun noch einmal betonen, dass für die Entstehung aller Sarkome gerade die Hyperplasie der Gefässwandzellen, sei es der Adventitialzellen, sei es der

---

[18]) Lehrbuch der pathol. Gewebelehre 1886, S. 164, 165.

Perithelien, sei es schliesslich vielleicht auch bisweilen der Endothelien der Gefässintima, eine Hauptrolle zu spielen scheint, und dass also die Angiosarkome sich in Bezug auf ihre Genese nicht wesentlich von den gewöhnlichen Sarkomen unterscheiden. Der Unterschied scheint vielmehr nur darin zu bestehen, dass bei den Angiosarkomen die neugebildeten Gefässe in ihrer Structur und Anordnung sich längere Zeit erhalten und dass die Geschwulstzellen in Folge dessen sich in eigenthümlicher Form und Gruppirung um diese Gefässe herum anordnen und zwar so, dass ihr Ursprung aus den Gefässwandzellen selbst bei vorgeschrittenem Wachsthum noch jeder Zeit deutlich erkennbar ist. Kommt es aber schliesslich dazu, dass auch in den Angiosarkomen die Gefässe vollkommen obliterirt und die gewucherten Zellmassen confluirt sind, so verwischen sich die Unterschiede zwischen einem Angiosarkom und einem gewöhnlichen Sarkom mehr und mehr.

Fragt man nun nach den Gründen, durch die es bewirkt werden kann, dass in dem einen Falle ein gewöhnliches Rund- oder Spindelzellensarkom, in dem anderen aber, wie z. B. in dem hier vorliegenden, ein Gewebe entsteht, welches noch deutlich in seiner Structur die Anordnung der Gefässe und die Genese des Tumors aus den Gefässwandzellen erkennen lässt, so dürften dieselben vielleicht in dem Folgenden zu suchen sein: Von Anfang an steht bei dem Wachsthum des Tumors eine starke Neubildung von Blutgefässen nebst deren perivasculären Lymphscheiden im Vordergrunde, in Folge dessen ist die Neubildung der wuchernden Gefässwandzellen bis in's späte Stadium hinein besonders deutlich zu sehen. Tritt nun nicht, wie es so häufig der Fall ist, eine ausgedehnte hyaline Degeneration in den neugebildeten Gefässen auf, die zu Cylindrombildung führt, so haben wir schliesslich Tumoren vor uns, wie den in dieser Arbeit beschriebenen und den aus Knapp mitgetheilten Fall. Man könnte den Wachsthumsunterschied zwischen einem gewöhnlichen Sarkom und einem Angiosarkom vielleicht auch kurz dahin präcisiren, dass bei den Angiosarkomen die Zellen direct aus bereits ausgebildeten Gefässwand-

zellen, wie z. B. in unserem Falle den Perithelien hervorgehen, während sie bei den gewöhnlichen Sarkomformen durch einfache immer erneute Theilung der Geschwulstzellen entstehen. Diese Theilung geht so schnell vor sich, dass es gar nicht zu einer gewissen Ausreifung des Gewebes kommen kann, welche in der complicirteren Structur der Angiosarkome zum Ausdruck kommt. Wenn es demnach nur Wachsthumsunterschiede sind, welche das Angiosarkom von den gewöhnlichen Sarkomen unterscheidet, so wird es gewiss nicht auffallen, dass beide Geschwulstarten häufig in einander übergehen, d. h. dass man in einem gewöhnlichen Spindel- oder Rundzellensarkom Stellen findet, die nach Art eines Angiosarkoms gebaut sind, und umgekehrt in einem Angiosarkom Stellen, welche sich in ihrem histologischen Bau in keiner Weise von einem gewöhnlichen Sarkom unterscheiden. Der Beweis, dass dem so ist, scheint mir durch den Befund in den vier zuletzt angeführten Fällen geliefert zu werden, welche meiner Ansicht nach solche eben erwähnten Mischformen darstellen.

Zum Schluss ist es mir eine angenehme Pflicht, Hrn. Geh.-Rath Schweigger für die gütige Ueberlassung des Falles, den H. H. Dr. Silex, Dr. Deus und Dr. Greeff für das freundliche Entgegenkommen, welches sie mir bei Beschaffung des Materiales erwiesen haben, namentlich aber Hrn. Dr. Schultze für seine Unterstützung bei Anfertigung der Arbeit meinen lebhaften Dank auszusprechen. Dem letztgenannten Herrn verdanke ich nicht nur die Ueberlassung seiner theils gefärbten, theils noch ungefärbten Präparate, sondern auch die schönen Zeichnungen, welche er mir gestattet hat, der Arbeit beizufügen.

Thesen.

I.

Die beste Therapie mancher Formen von chronischer Dakryokystitis besteht in der Exstirpation des Thränensackes.

II.

Das Lanolin ist die beste Salbengrundlage.

III.

Bei Bekämpfung der Schulmyopie der Kinder ist das Wesentlichste die Verminderung der häuslichen Aufgaben.

Lebenslauf.

Verfasser dieser Arbeit, Max Koppe Günther, evangelischen Bekenntnisses, wurde am 13. April 1861 zu Marzdorf in Westpreussen als Sohn des 1876 verstorbenen Rittergutsbesitzers Franz Günther geboren. Seine Schulbildung erhielt er auf dem Friedrich-Werderschen Gymnasium zu Berlin, welches er Michaelis 1880 mit dem Zeugniss der Reife verliess.

Er wandte sich zunächst der juristischen Laufbahn zu und bestand nach dreijährigem Studium auf den Universitäten Heidelberg und Berlin im Frühjahr 1884 das Referendarexamen. Nachdem er sodann $1\frac{1}{2}$ Jahr am Amts- und Landgericht als Referendar beschäftigt worden war, ging er Ostern 1886 nach Wien, um Medicin zu studiren. Im Herbst des Jahres kehrte er nach Berlin zurück und legte daselbst im Frühjahr 1888 die ärztliche Vorprüfung ab. Er bezog dann die Universitäten Zürich und Leipzig, um im Herbst 1889 abermals nach Berlin zurückzukehren. Am 21. Februar 1890 bestand er daselbst das Examen rigorosum und absolvirte im Jahre 1890/91 die ärztliche Staatsprüfung.

Während seiner medicinischen Studienzeit besuchte er die Vorlesungen, Kliniken und Curse folgender Herren:

v. Bardeleben, v. Bergmann, Birch-Hirschfeld, E. du Bois-Reymond, v. Bramann, Claus, Curschmann, Dührssen, Eichhorst, Forel, Goll, Gusserow, v. Helmholtz, Huber, O. Israel, Karg, Kerner, Klebs, Klemperer, Koch, Krabbe, Krehl, Krönlein, Küster, Langer, Lassar, Lesser, Leyden, Liebreich, E. Ludwig, Mendel, v. Noorden, Olshausen, Oppenheim, Pinner, Schenk, Schlange, Fr. E. Schulze, Schweigger, Senator, Silex, Suchannek, Thiersch, Uhthoff, R. Virchow, Waldeyer, Wyder, Zweifel.

Allen diesen Herren, seinen verehrten Lehrern, spricht Verfasser seinen aufrichtigen Dank aus.